Diploma Santé la prépa médecine

Révisions :

UNIVERSITÉ PARIS EST CRETEIL
2025 - 2026

Circulation et respiration - Anatomie

Fiche de cours N°4

Péricarde

PLAN

I. Rôle du péricarde

II. Péricardes séreux et fibreux

III. Images de dissection

Légendes

Notion nouvelle cette année

Notion hors programme

Notion déjà tombée au concours

Astuces et méthodes

I. Rôle du péricarde	**Rôle du péricarde**
Sac fibro-séreux	• **Enveloppe** le cœur • Évite la **distension excessive** des ventricules • Constitue un **espace virtuel** de **glissement** (**cavité péricardique**)

II. Péricardes séreux et fibreux	**Description du péricarde**	
2 feuillets	**Feuillet viscéral**	• Tapisse le **cœur** et l'origine des **gros vaisseaux** • Constitue une surface de **revêtement extérieur** du cœur • Appelé péricarde viscéral (ou épicarde)
	Feuillet pariétal	• Poursuit le feuillet **pariétal** • Ligne de réflexion autour des pédicules artériels et veineux du cœur • Appelé **péricarde pariétal** (doublé extérieurement par du tissu fibreux formant le **péricarde fibreux**)
	Péricarde séreux	• Constitué des **deux feuillets** péricardiques • Tapissé d'une couche de cellules **mésothéliales** • Sécrètent un **liquide** favorisant le glissement du cœur à chaque battement
	Renforcements amarrant le péricarde aux parois du thorax / médiastin :	• Ligaments **sterno-péricardiques** supérieur et inférieur • Ligament **phréno-péricardique** (reliant feuillet pariétal au centre phrénique) • Ligaments **broncho-péricardique** • Ligaments **trachéo-péricardique** • Ligaments **vertébro-péricardiques** (plus postérieurs)

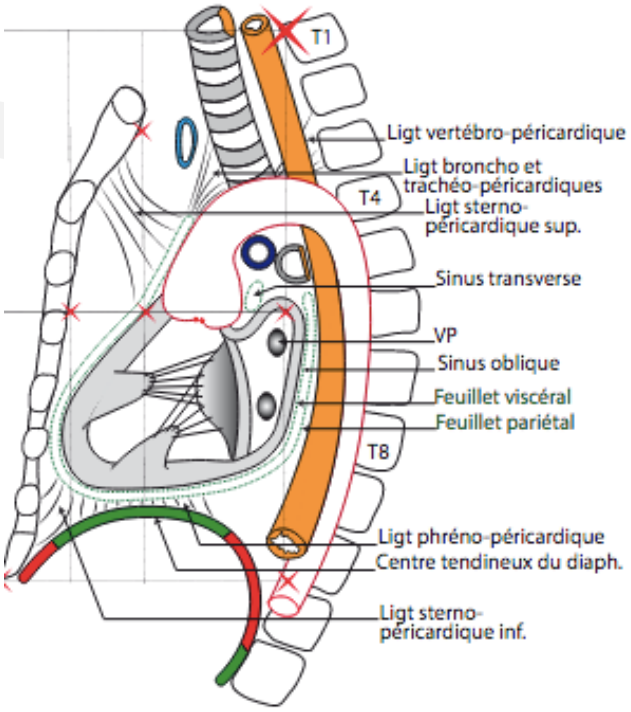

II. Péricardes séreux et fibreux	**Description du péricarde (suite)**	
Recouvre la face postérieure du cœur	Laisse seulement passage aux artères partant du cœur et aux veines qui s'y jettent :	• **Aorte** • Artère **pulmonaire** • Veines **caves** supérieure et inférieure • 4 veines **pulmonaires**
	Consistance inextensible du péricarde :	• Tout épanchement anormal peut-être à l'origine d'une compression myocardique (tamponnade)
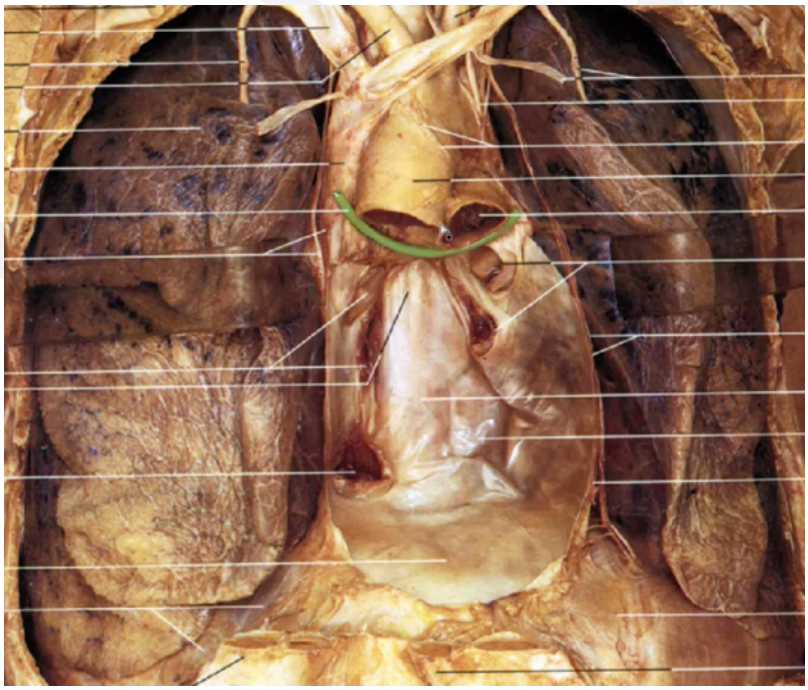
III. Images de dissection	**Images de dissection**
Cœur recouvert :	• Du **péricarde viscéral** (adhérent à la masse myocardique) • Du **péricarde pariétal** (qui a été ici sectionné) • Entre les 2, on aperçoit la **cavité péricardique** • On voit les veines pulmonaires, l'arc aortique, le tronc pulmonaire, la veine cave inférieure, la veine cave supérieure *NB : le péricarde pariétal de consistance inextensible est resté en place, doublé sur sa face externe par le péricarde fibreux, qui, à sa partie inférieure, va amarrer le péricarde au centre tendineux du diaphragme*